AGNIESZKA PAWŁOWSKA – KAMIENIAK,
AGNIESZKA MROCZKOWSKA – JUCHKIEWICZ,
KATARZYNA KOMINEK, PAULINA KRAWIEC, BEATA MEŁGES,
ELŻBIETA PAC – KOŻUCHOWSKA

KLINIKA PEDIATRII I GASTROENTEROLOGII
UNIWERSYTETU MEDYCZNEGO W LUBLINIE

ZESPÓŁ PEUTZA-JEGERSA PRZYCZYNĄ KRWAWIENIA Z PRZEWODU POKARMOWEGO U 6-LETNIEJ DZIEWCZYNKI - OPIS PRZYPADKU.

ZESPÓŁ PETZA-JEGERSA

- choroba wrodzona, dziedzicząca się jako cecha autosomalna dominująca
- u podłoża zespołu leży obecność mutacji w genie LKB1/STK11, zlokalizowanym w obrębie chromosomu 19
- choroba dotyczy wszystkich ras, obu płci, średni wiek rozpoznania przypada na drugą dekadę życia
- manifestacja kliniczna:
  - → śluzówkowo-skórne zmiany barwnikowe, tzw. plamy soczewicowate, które zwykle pojawiają się w dzieciństwie, w późniejszym wieku mogą ulegać regresji; plamy mają barwę od cielistej do brązowej, średnicę do kilku milimetrów; powstają w wyniku nagromadzenia zwiększonej ilości melanocytów na granicy skórno-naskórkowej, występują na skórze wokół warg, nosa, okolicy narządów płciowych, rzadziej na dłoniach, stopach oraz na błonie śluzowej policzków.

→ obecność hamartomatycznych polipów w przewodzie pokarmowym, głównie w jelicie cienkim, co może objawiać się jako niedokrwistość, jawne krwawienie z przewodu pokarmowego lub wgłobienie

→ skłonność do tworzenia się nowotworów złośliwych w różnych narządach.

OPIS PRZYPADKU

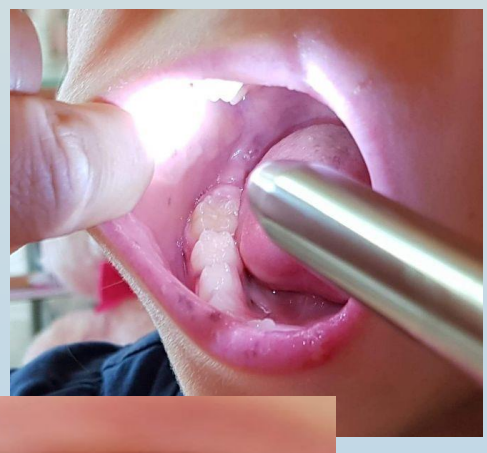

Dziewczynka 6 letnia przyjęta została do kliniki z powodu trwających od dwóch tygodni bólów brzucha, smolistych stolców.

Przy przyjęciu w badaniu fizykalnym stwierdzono:
- plamy barwnikowych na wargach, błonie śluzowej przedsionka jamy ustnej, wewnętrznej stronie policzków,
- bolesność przy palpacji całej jamy brzusznej.

Badania laboratoryjne ujawniły miernego stopnia niedokrwistość (Hb-9,1 g%, Ht-27,1%, Er-3,38 mln, MCV-80,2 fl)

W gastroskopii uwidoczniono w żołądku pięć uszypułowanych polipów o wielkości od 5 mm do 1,5 cm, uszypułowanych, o przekrwionej powierzchni, z dość licznymi ogniskami krwotocznymi, bez cech aktywnego krwawienia.

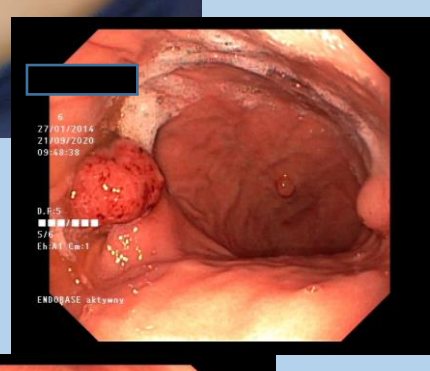

W kolonoskopii- zarówno w jelicie grubym, jak i w ileum terminale nie uwidoczniono zmian.

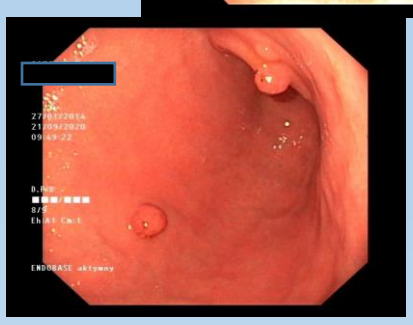

Pacjentka przekazana do CZDz w Warszawie w celu wykonania polipektomii.

Wnioski:

Uwzględnienie obecności plam soczewicowatych na skórze i błonie śluzowej w diagnostyce różnicowej utajonego krwawienia z przewodu pokarmowego może przyczynić się do znacznie szybszego rozpoznania.
Wczesna diagnoza pozwala na uniknięcie powikłań oraz wdrożenie profilaktyki przeciwnowotworowej